

Força de preensão palmar em portadoras de linfedema secundário ao tratamento para câncer de mama

Hand grip force in patients with lymphedema post breast cancer therapy

Flávia M. Valente^{1*}; Maria de Fátima G. Godoy^{2*}; José M.P. Godoy³

¹Fisioterapeuta Clínica Godoy; ²Terapeuta Ocupacional, Doutora em Ciências da Saúde (FAMERP) especializada em drenagem linfática – Clínica Godoy; ³Prof. Livre-docente do Serviço de Angiologia e Cirurgia Vascular da FAMERP e Pesquisador CNPq.

*Docente do curso de Pós Graduação *Lato Sensu* em Reabilitação Linfovenosa da Faculdade de Medicina de São José do Rio Preto – FAMERP.

Resumo **Introdução.** A abordagem terapêutica do linfedema secundário ao tratamento do câncer de mama propõe-se a prevenir limitações de movimento da cintura escapular, alterações posturais, fibrose e aderência cicatricial, com o objetivo primordial de melhorar a qualidade de vida de tais pacientes. Nesse contexto, este estudo procurou identificar alterações de força muscular no segmento distal do membro superior linfedematoso, no intuito de, possivelmente, incrementar o processo de reabilitação a partir do favorecimento à ação das bombas musculares do antebraço no retorno venolinfático, e tendo em vista o tratamento para o câncer de mama não ser considerado fator causal de modificações na estrutura osteomuscular analisada. **Método.** Participaram do grupo de estudo (GE) 16 mulheres com linfedema unilateral, que tiveram o membro linfedematoso comparado com o membro contralateral sadio, e ambos comparados a um grupo controle (GC) de 25 mulheres sadias. A força de preensão palmar foi mensurada pelo dinamômetro *Sammons Preston*[®], tendo sido realizadas três medições em cada membro, alternadamente, e anotado o maior valor de cada um. Para análise estatística foram utilizados o teste *t* pareado e o teste *t* não pareado, com *p* d' 0,05. **Resultados.** Os resultados apontaram uma diferença significativa na força de preensão palmar entre o membro acometido e o membro contralateral em portadoras de linfedema (*p* = 0,0002), mas não identificou diferenças entre as forças de preensão do membro dominante e não dominante em mulheres sem a linfopatia (*p* = 0,1177). A comparação do membro linfedematoso com os membros do grupo controle também apresentou diferença estatisticamente significativa, tendo sido o valor de *p* = 0,0026 em relação ao membro dominante, e *p* = 0,0226 quando comparado ao membro não dominante, enquanto que o membro sadio das portadoras de linfedema não teve diferença estatística em relação às mulheres sadias. **Conclusão.** Os dados obtidos apontam uma redução da força de preensão palmar em membros com linfedema.

Palavras-chave **Palavras-chave:** Força da Mão; Linfedema; Neoplasias Mamárias.

Abstract **Introduction:** The therapeutic approach toward lymphedema secondary to breast cancer management suggests preventing restrictions of shoulder girdle motion, postural changes, fibrosis, and scar tissue adherence primarily aiming at improving the patients' quality of life. In this context, the present study sought to identify the changes of muscle strength in the distal segment of the lymphedematous lower limb, in order to possibly develop the rehabilitation process from promoting the action of the forearm muscle pump in the venous-lymphatic return, and keeping in mind that the breast cancer management is not considered to be a causative factor of changes in the analyzed musculoskeletal structure. **Method:** The study group (SG) included 16 women with unilateral lymphedema who were compared to their non affected arm and also to a control group (CG) comprised of 25 healthy women. The hand grip force was measured by a hand dynamometer (*Sammons Preston*TM, Bolingbrook, IL). The measurements were performed 3 times in each limb, alternately, and then the highest value of which one of them was chosen. The data were assessed using a paired and an unpaired Student's *t*-tests. We considered *p* d' .05 as statistically significant. **Results:** The results showed a significant difference in hand grip forces between the affected limb and the limb on the opposite side in patients with lymphedema post-mastectomy (*p* = 0.0002). However, this study did not identify significant differences between the hand grip forces in both dominant and non-dominant limb in healthy women (*p* = 0.1177). When the lymphoedematous limb was compared with the limbs of the control group it was observed a statistically significant difference in relation to both dominant and non-dominant member (*p* = 0.0026 and 0.0226, respectively). However, there was no statistically difference between the non affected limb of patients with lymphedema when compared to the control group of healthy women. **Conclusion:** Our data suggest a reduction in the hand grip forces in lymphoedematous limbs.

Keywords **Keywords:** Hand Strength; Lymphedema; Breast Neoplasms.

Introdução

O aumento da incidência do câncer de mama tem intensificado as pesquisas acerca das seqüelas físicas e psicossociais e de seu tratamento¹. A redução funcional do membro acometido está ligada à terapêutica de escolha para o tratamento do câncer², e incluem frequentemente, dor, diminuição da amplitude de movimento do ombro, redução de força muscular nos músculos da cintura escapular, aumento de volume do segmento corporal e, conseqüentemente, alterações na qualidade de vida e na execução das atividades da vida diária³⁻⁶.

Outra complicação importante denominada linfedema, é desenvolvida por 25% das mulheres submetidas ao tratamento de neoplasia mamária⁷. Os fatores predisponentes ao desenvolvimento da linfopatia nessas pacientes incluem a extensão da dissecação axilar e a terapia radioterápica⁸. A manifestação clínica mais evidente do linfedema é o aumento significativo de volume do membro acometido, o que traduz a incapacidade do sistema linfático de drenar as proteínas e macromoléculas do interstício celular⁹.

Entretanto, diante do diagnóstico de linfedema, observa-se com freqüência a indicação do repouso como medida terapêutica, com resultados negativos que incluem a progressão da linfopatia, a restrição na amplitude de movimento do ombro, sensação de peso, fadiga, descondicionamento físico e comprometimento da independência funcional da paciente¹⁰⁻¹². O linfedema, apesar de incurável, dispõe de um conjunto de ações terapêuticas conservadoras e eficazes na redução e controle de volume do segmento corporal afetado, dentre elas destaca-se o exercício físico voltado à maximização do efeito das bombas musculares no retorno venolinfático. Para isso, faz-se imprescindível a manutenção e ou ganho de força muscular de todo o membro superior^{12,13}.

Nesse contexto, esse estudo teve por objetivo avaliar a força muscular de preensão palmar em portadoras de linfedema, secundário ao tratamento do câncer de mama.

Casística e Método

Após aprovação pelo Comitê de Ética em Pesquisa (CEP) da Faculdade de Medicina de São José do Rio Preto (FAMERP), e assinatura do consentimento livre e esclarecido pelas participantes, foi iniciada a coleta de dados na Clínica Godoy. Foram incluídas no grupo de estudo (GE) 16 mulheres com diagnóstico de linfedema unilateral grau II, segundo classificação de Mowlen¹³, secundário ao tratamento do câncer de mama, independentemente do tipo e do tempo de cirurgia, com média de idade de 59,68 anos. No grupo controle (GC) participaram 25 mulheres, com média de idade de 61,8 anos, que não apresentavam doença nos membros superiores. Não foram incluídos indivíduos ambidestros.

Todas as participantes foram submetidas à análise da força de preensão palmar, mensurada pelo dinamômetro Sammons Preston®. As mensurações foram realizadas segundo modelo utilizado por Caporino et al. (1998), tendo sido os posicionados sentados com o braço aduzido paralelo ao tronco, com o cotovelo fletido a 90 graus e antebraço e punho em posição neutra. Realizaram-se três medições com intervalo mínimo de

um minuto entre elas, alternando entre membro superior direito e esquerdo, e anotado o maior valor¹⁴.

Para análise estatística foi aplicado o teste t pareado, com alfa d'' 0,05, para comparação entre as forças de preensão entre os lados comprometido e sadio nas portadoras de linfedema, e entre os lados dominante e não dominante das mulheres do grupo controle.

O teste t não pareado, com alfa d'' 0,05, foi utilizado na comparação entre as forças de preensão dos membros linfedematosos com os membros dominante e não dominante das participantes não portadoras de linfedema, e na comparação entre a força de preensão do membro sadio de portadoras de linfedema com os membros dominante e não dominante das mulheres sadias.

Resultados

O teste t pareado mostrou que existe diferença estatística extremamente significativa na força de preensão palmar das 16 participantes do grupo de estudo, entre os lados acometido pelo linfedema e contralateral sadio ($p = 0,0002$), ilustrada na figura 1. Enquanto que nas mulheres sadias não foi identificada diferença significativa entre o membro dominante e o contralateral ($p = 0,1177$).

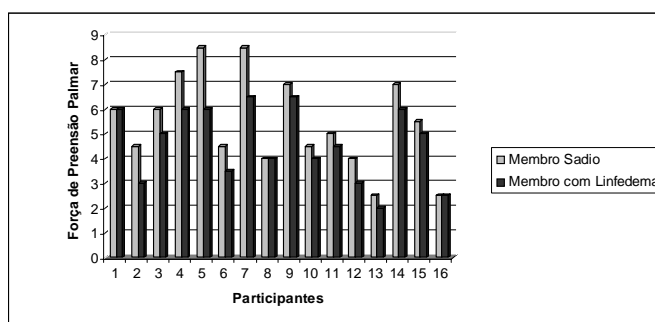


Figura 1 – Comparação intrapessoal da força de preensão palmar nas participantes portadoras de linfedema.

O teste t não pareado apresentou diferença significativa na comparação da força de preensão do membro linfedematoso tanto com o membro dominante quanto com o não dominante das mulheres sadias. Entretanto, a comparação do membro sadio das portadoras da linfopatia com o grupo controle não houve diferença estatística. Os valores de p obtidos nestas situações estão apresentados na Tabela 1.

Tabela 1 - Valores de p obtidos na comparação entre grupo de estudo e grupo controle.

Membros Analisados	Membro com Linfedema	Membro Sadio
Membro Dominante	$p = 0,0026$	$p = 0,1681$
Membro Não Dominante	$p = 0,0226$	$p = 0,4313$

$p \geq 0,05$

Discussão

A terapêutica para a neoplasia mamária afeta, com freqüência, os componentes musculoesqueléticos do complexo articular do ombro, em decorrência, na maioria das vezes, da imobilização prolongada do membro, levando à diminuição de amplitude de movimento, retenção de metabólitos e edema e, até mesmo, à fibrose tecidual^{15,16}.

O ombro homolateral à cirurgia é a articulação comumente mais afetada em decorrência da limitação da mobilidade no membro, bem como da remoção do músculo peitoral maior na mastectomia radical ¹⁷. Além disso, o nervo torácico longo poderá ser temporária ou permanentemente traumatizado acarretando, respectivamente, em parestesia ou paralisia do músculo serrátil anterior, responsável pela estabilização e rotação superior da escápula, resultando em limitação do movimento de abdução ativa do braço ¹⁸.

Na presença do linfedema a tendência à restrição ao uso do membro acometido é ainda maior, em geral por indicação médica e ou precaução e insegurança da paciente ¹⁹, acarretando hipotrofia e progressão do aumento de volume do segmento corporal portador de linfopatia, podendo, inclusive evoluir para estágios mais avançados do linfedema ⁹.

A reabilitação fisioterapêutica destas pacientes e os estudos descritos na literatura sobre o assunto voltam-se apenas ao complexo do ombro, assim, o presente estudo mostrou significativa redução na força de preensão palmar em membros superiores com linfedema. Entretanto, essa perda de força muscular não pode ser associada exclusivamente ao linfedema, tendo em vista não ter sido feita uma comparação com mulheres também submetidas ao tratamento para câncer de mama que não desenvolveram a linfopatia.

Apesar disso, o conhecimento dos benefícios a respeito da prática da atividade física é um importante indicador para o desenvolvimento de programas de reabilitação dessas pacientes, de modo a favorecer uma recuperação mais acelerada da mobilidade e da força muscular no período pós-operatório ²⁰. Nesse sentido, sugere-se uma abordagem fisioterapêutica mais ampla, incluindo a incorporação de exercícios que exijam a contração dos músculos responsáveis pelo bombeamento venolinfático do antebraço, no intuito de favorecer a reabsorção do conteúdo intersticial, caracterizada pela redução do edema linfático distal, bem como a manutenção da força muscular neste segmento.

Assim, os resultados obtidos com esse estudo apontam a realização de exercícios para os músculos do antebraço como importante recurso na prevenção e ou reabilitação de pacientes submetidas ao tratamento do câncer de mama.

Conclusão

O presente estudo identificou redução na força de preensão palmar em membros com linfedema quando comparados com o membro contralateral sem linfopatia, bem como na comparação com membros dominante e não dominante de mulheres saudáveis.

Referências bibliográficas

1. Gordon LG, Battistutta D, Scuffham P, Tweeddale M, Newman B. The impact of rehabilitation support services on health-related quality of life for women with breast cancer. *Breast Cancer Res Treat* 2005 Oct.;93(3):217-26.
2. Silliman RA, Prout MN, Field T, Kalish SC, Colton T. Risk factors for a decline in upper body function following treatment for early stage breast cancer. *Breast Cancer Res Treat* 1999 Mar.;54(1):25-30.

3. Godoy MFG. Atividades de vida diária em portadores de linfedema. *Lymphology* 2002/3;35(Suppl 2):S213-5.
4. Rietman JS, Geertzeb JH, Hoekstra HJ, Baas P, Dolsma WV, de Vries J et al. Long term treatment related upper limb morbidity and quality of life after sentinel lymph node biopsy for stage I or II breast cancer. *Eur J Surg Oncol* 2006 Mar;32(2):148-52.
5. Hayes S, Battistutta D, Newman B. Objective and subjective upper body function six months following diagnosis of breast cancer. *Breast Cancer Res Treat* 2005 Nov.;94(1):1-10.
6. Baraúna MA, Canto RST, Schulz E, Silva RAV, Silva CDC, Veras MTS et al. Avaliação da amplitude de movimento do ombro em mulheres mastectomizadas pela biofotogrametria computadorizada. *Rev Bras Cancerol* 2004;50(1):27-31.
7. Andrade MFC. Linfedema. In: Pitta GBB, Castro AA, Burihan E, editores. *Angiologia e cirurgia vascular: guia ilustrado*. Maceió: UNICSAL/ECMAL & LAVA; 2003. [citado 2003 Maio 16]. Disponível em: http://www.lava.med.br/livro/pdf/waldemyr_linfedema.PDF
8. Nagel PH, Bruggink ED, Wobbes T, Strobbe LJ. Arm morbidity after complete axillary lymph node dissection for breast cancer. *Acta Chir Belg* 2003 Apr.;103(2):212-6.
9. Godoy JMP. Fisiopatología linfática. In: Godoy JMP, Belczak CEQ, Godoy MFG. *Reabilitação linfovenosa*. Rio de Janeiro: DILivros; 2004. p. 37-41.
10. Oldervoll LM, Kaasa S, Hjerstad MJ, Lund JA, Loge JH. Physical exercise results in the improved subjective well-being of a few or is effective rehabilitation for all cancer patients? *Eur J Cancer* 2004;40(7):951-62.
11. McNeely ML, Campbell KL, Rowe BH, Klassen TP, Mackey JR, Courneya KS. Effects of exercise on breast cancer patients and survivors: a systematic review and meta-analysis. *CMAJ* 2006 Jul.;175(1):34-41.
12. Godoy JMP, Belczak CEQ, Godoy MFG, Valente FM, Fernandes RB. Ejercicios activos y pasivos en pacientes con linfedema. *Linfología* 2006;34:40-2.
13. Godoy MFG, Godoy JMP, Braile DM. Tratamento do linfedema de membros superiores: atividades e exercícios linfomiocinéticos. Rio de Janeiro: Di Livros; 2006.
14. Caporino FA, Faloppa F, Santos JBG, Réssio C, Soares FHC, Nakachima LR et al. Estudo populacional da força de preensão palmar com dinamômetro Jamar®. *Rev Bras Ortop* 1998 Fev.;33(2):150-4.
15. Silva W. Tratamento cirúrgico do linfedema. In: Pitta GBB, Castro AA, Burihan E, editores. *Angiologia e cirurgia vascular: guia ilustrado*. Maceió: UNICSAL/ECMAL & LAVA; 2003. [citado 2003 Maio 16]. Disponível em: http://www.lava.med.br/livro/pdf/waldemyr_linfedema.PDF
16. Bosompra K, Ashikaga T, O'Brien PJ, Nelson L, Skelly J. Swelling, numbness, pain, and their relationship to arm function among breast cancer survivors: a disablement process model perspective. *Breast J* 2002 Nov./Dec.;8(6):338-48.
17. Kwan W, Jackson J, Weir LM, Dingee C, McGregor C, Olivotto IA. Chronic arm morbidity after curative breast cancer treatment: prevalence and impact on quality of life. *J Clin Oncol* 2002;20(20):4242-8.
18. Box RC, Reul-Hirche HM, Bullock-Saxton JE, Furnival CM

. Shoulder movement after breast cancer surgery: results of a randomized controlled study of postoperative physiotherapy. *Breast Cancer Res Treat* 2002;75(1):35-50.

19. Bendz I, Fagevik Olsén M. Evaluation of immediate versus delayed shoulder exercises after breast cancer surgery including lymph node dissection – a randomized controlled trial. *Breast* 2002 Jun.;11(3):241-8.

20. Prado MAS, Mamede MV, Almeida AM, Clapis MJ. A prática da atividade física em mulheres submetidas à cirurgia por câncer de mama: percepção de barreiras e benefícios. *Rev Latinoam Enferm* 2004;12(3):494-502.

Correspondência:

Flávia Mariana Valente

Rua Saldanha Marinho, 3332, apto121 – Centro

15010-100 – São José do Rio Preto-SP

e-mail: flaviamvalente@hotmail.com
